

UDK: 619:619:636:7

YOSH ITLAR O'SISHIDA PATOMORFOLOGIK O'ZGARISHLAR

H.N.Bektanova tayanch doktorant
SamDVMCHBU

Annatsiya. *Ushbu maqolada raxit bilan kasallangan yosh itlarning xarakam organlaridagi ўzgarishlar, o'ёқ distal qismidagi bўgimlar va tos suyagining deformatsiyasi, tishlarda o'zgarish (карпес) bo'lishi, shuningdek umurtqa pog'onasi va pastki orqa qismida og'riq bo'lishi natijasida mushaklarning spazmlari hamda suyaklarning demineralizatsiyasi bayon etilgan.*

Kalit so'zlar. *Deformatsiya, paratiroid gormon, kaltsiy, fosfor, osteoxondroz, gipertrofik osteodistrofiya, giperparatiroidizm, metakorpus, rentgenogramma, regeneratsiya, metabolik atsidoz.*

Kirish. Bugungi kunda tinchlik va osoyishtalikni saqlashda xizmat itlarning vazifasi beqiyosdir. Xizmat itlari topshiriq davomida qancha mashg'ulotlar bilan shug'ullansa, yugurish, sakrash, qazish uchun kuchli va sog'lom suyaklari bo'lishi juda muhimdir, ayniqsa yosh itlarda. Tayanch-harakat tizimi eng muhim tizim bo'lib, harakatlarini ta'minlashda, ichki organlarni himoya qilishda ishtirok etadi. Suyaklarning o'sishida asosiy rolni 2 ta element: kaltsiy va fosfor bajaradi. Ularning organizmga so'rilishini D vitaminining ikkita turi: D₂ (ergokaltsiferol) va D₃(xolekaltsiferol) ta'minlaydi. D₂ organizmga o'simlik ozuqalari bilan birga tashqaridan kirsam, ikkinchisi esa ultrabinafsha nurlar ta'sirida to'g'ridan-to'g'ri terida sintezlanadi. Shuningdek, qon hujayralari hosil bo'ladigan suyak iligida joylashgan bo'lib, ular tanadagi kaltsiy va fosfor zachiralarini saqlaydi. Eski suyak to'qimasi doimiy ravishda yangi suyak to'qimasi bilan almashib turiladi.

Raxit asosan tug'ilgandan to 1 yoshgacha bo'lgan kuchuklarning surunkali kasalligi bo'lib, suyklanish jaraynining kechikishi, suyklarning yumshashi va deformatsiyalanishi bilan tavsiflanadi. Ko'pincha ratsionda fosfor yoki D vitaminining etishmasligi tufayli yuzaga keladi. Suyak shakllanishining buzilishiga odatda ratsiondagi kaltsiy va fosfor nisbati nomutanosibligidan osteodistrofiya rivojlanadi. Suyak shakllanishining buzilishi osteodistrofiya deb ataladi. Bu ko'p hollarda kaltsiy, fosfor, D vitamini va ularni tartibga soluvchi gormon (paratiroid gormoni) etishmovchiligi tufayli yuzaga keladi. Ba'zi hollarda itning ratsionida kaltsiy va fosfor nisbatining buzilishi, genetik jihatdan moyil bo'lgan gigant zotli tez o'suvchi itlarda ortiqcha kaltsiy bilan oziqlansa osteoxondroz va gipertrofik osteodistrofiya rivojlanishi ehtimoli ko'proq bo'ladi.[2]

D vitamini va kaltsiy-fosfor almashinuvining buzilishi va suyak shakllanishi jarayonining sezilarli darajada buzilishi kuzatiladi[4]. Ma'lumki, rastion tarkibida kaltsiy elementining ko'p bo'lishi organizmda alkaloz holatini keltirib chiqarib paratgarmonni kamayishiga olib keladi. Natijada buyrak kanalchalarida reabsorbsiyaning pasayishi natijasida organizmdan fosfor kislotasi tuzlari chiqishi kamayadi va alkaloz qisman kompensatsiyalanadi. Ratsion tarkibida fosfor elementining ko'payishi natijasida organizmda atsidoz rivojlanadi. Atsidoz paratgarmon faolligini oshirib buyrak kanalchalarida reabsorbtsiyani kuchaytirib organizmdan fosfat kislotasi tuzlarini chiqishini tezlashtiradi. Har ikkala holatda ham suyak to'qimasidan kaltsiy yoki fosfor elementining qonga o'tishi natijasida suyakning mineralsizlashuvi (osteomolyatsiya) kelib chiqadi [6].

Raxit bilan og'rigan kasal kuchuklarda raxitning asosiy sabablaridan biri metabolik atsidoz bo'lib, u nafaqat qon bufer tizimlari va buyraklarning kompensatsion mexanizmlari, balki suyak to'qimasining makro va mikroelementlar tarkibiga ham bog'liq bo'lib suyaklarning demineralizatsiyasiga olib keladi.

Yosh itlarda raxit belgilariga: suyaklarni barmoqlar bilan qisganda og'riq sezishi, yurishda oqsoqlanish, gipotoniya, oldingi oyoqlarining egilishi va sinishlar bo'lishi mumkin. Yurganda

suyaklarda og'riq kuzatilib itlar tez charchaydi. Tananing bosimi natijasida bo'g'inlarida deformatsiya rivojlanadi. Murakkab holatlarda suyaklarning teng bo'lmagan sur'atlarda o'sishi tufayli oyoqlar deformatsiyalanishi mumkin[3]. Rentgen nurlari suyakdagi buzilishlarni, suyak tuqimasi zichligining kamayganligini ko'rsatadi.

D gipovitaminoz (raxit) ning dastlabki bosqichlarida sog'lom itlardan farq qilmaydi. Uyuqchan va befarq bo'lib qoladi, faol harakatlardan qochishga harakat qiladi. Qisqa vaqtdan keyin raxitning boshqa belgilari yuzaga chiqa boshlaydi. Hususan titrash, oyoqlarda og'riq, qiyinchilik bilan yurish kuzatiladi va suyak deformatsiyasi oldingi panjalardan boshlanadi. Metakorpusi yumshab tananing og'irligiga bardosh bera olmaydi va asta-sekin og'irlik panja yostiqlaridan butun bo'g'imga o'tadi. Oyoq va bilaklarda deformatsiyasi kuzatilib, sust harakat qiladi ko'p yotadi.

Raxitning rivojlanishida dastlabki belgilar hayvonlar devorlarni yalaydi, gips yoki boshqa begona narsalarni chaynaydi, vaqti-vaqti bilan titrash, oyoqlarda zaiflik va og'riq bo'lishi harakatlanishi og'riqli va ma'lum masofani bosib o'tgandan so'ng, yotishi belgilari kuzatiladi. Umurtqa pog'onasida, xususan bel sohasida lumber sohasida kuchli og'riq sindromi kuzatilib, gastroenterit belgilari rivojlanadi hamda qusish boshlanadi, ich qotishi yoki diareya kuzatiladi. Kasallikning rivojlanishi tishlarning shikastlanishi va buzilishi bilan ifodalanadi bu nuqsonlar tishda emal qavatining yupqalashishi va tez parchalanishga sabab bo'lishi mumkun. Keyinchalik, bosh suyagining deformatsiyasi rivojlanishi mumkin, shundan so'ng tos suyaklarining tuzilishi o'zgaradi. Umurtqa pog'onasi egilib, panjalari ichkariga buraladi, birlashtiruvchi bo'g'inlar qalinlashadi va mushaklarning spazmlari ham rivojlanishi mumkin. Suyaklardagi o'zgarishlar tufayli ichki organlar va tizimlarning ishi buziladi. Murakkab holatlarda markaziy asab tizimining buzilishi belgilari paydo bo'ladi.[7]

Kasallikning so'nggi bosqichlarida o'ziga xos o'sish ko'rinishi - suyaklarda "*tasbeh*" aniq ko'rinadi va bilakuzur suyaklar o'sishi va rivojlanishi susayadi. Itning zoti uchun nomutanosib qisqa panjalari yuzaga keladi. Itda mineral moddalar almashinuvining buzilishi belgilari, tishlar sifatning yomonlashishi, almashinadigan ich qotishi yoki diarey. axlat, tuproq kabi g'ayrioddiy narsalarni qabul qilish kuzatiladi.[1.2]

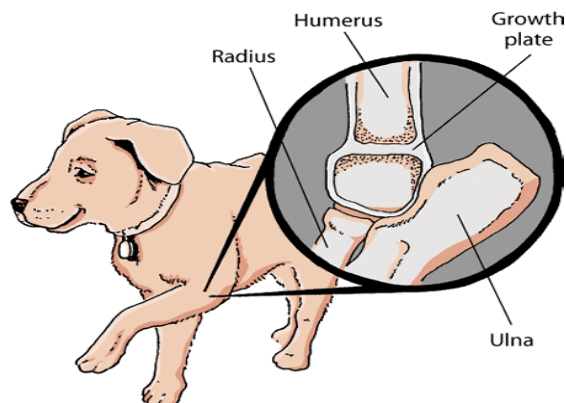
Bundan tashqari raxit - bu suyak o'sishi zonalariga ta'sir qiladigan kasallik bo'lib u faqat yosh o'sayotgan kuchuklarda namoyon bo'ladi. Kasallikning rivojlanishi aslida homila davrida itlar organizmida mineral va vitamin moddalar almashinuvining buzilishi bilan rivojlanishi mumkin. Raxitda suyaklarning o'sish zonolari va suyakning o'ziga mineralsizlanish va qon aylanishning buzilishi bilan bog'liq belgilar uchraydi. Natijada o'ziga xos nosimmetrik suyak o'sishiga olib keladigan (son va tirsak displazi, "tez o'sish sindromi") sababi ko'p hollarda fosfor va D vitamini etishmasligi hamda kaltsiy elementining etishmovchiligi ham raxitga olib kelishi mumkin.[9.6]

Ko'pincha alimantar yoki ikkilamchi giperparatiroidizm raxit bilan aralashib keladi. Shuningdek, kaltsiyni ortiqcha iste'mol qilinishi gigant zotli itlarda uchraydi, shuning uchun mineral qo'shimchalarni ehtiyotkorlik bilan ishlatish kerak. Suyak massasining kamayishi, suyak deformatsiyasi, suyakda yoriqlarning paydo bulishi, tishlarning bo'shashishi - bularning barchasi notugri ovqatlanish natijasida yuzaga kelishi mumkin bo'lgan holatlardir. Ushbu buzilishlar paratiroid gormoni funksiyasiga va organizmdagi kaltsiy va vitaminlar almashinuviga ta'sir qiladi. Paratiroid gormonining yuqori bo'lishiga olib keladigan muvozanatsiz ovqatlanish (ikkinchi darajali giperparatiroidizm) yoki buyrak kasalliklari (ikkilamchi buyrak giperparatiroidizmi), D vitamini etishmovchiligi va vitaminlarni haddan tashqari iste'mol qilish natijasida kelib chiqadigan paratiroid gormonining yuqori bo'lishi ham kasallikni keltirib chiqaradi. [4.8]

Raxitda xarakterli patalogoanatomik o'zgarishlar: naysimon barmoq suyak metafizlarning shishishi; patologik yoriqlar, suyaklarning o'sishini sekinlashishi, eng tez o'sadigan suyaklarning zaif ossifikatsiyasi, o'sish zonalarining kengayishi, deformatsiyasi va bo'g'imlarning kattalashishi aniqlanadi. Suyak o'sishi tufayli oyoq-qo'llarning burchak deformatsiyasi kuzatiladi. Old oyoq suyaklarining (o'sish maydoni va tirsak suyagi) g'ayritabiiy rivojlanishi asosan *o'sish plitalari* notog'ri o'sishidan keyin sodir bo'lishi mumkin. Shuningdek, u ba'zi zot (masalan, Bulldoglar,

Puglar, Boston Teriyarlari, Basset Hounds va Dachshunds) itlarda irsiy kasallik bo'lishi ham mumkin. Suyakning noto'g'ri o'sishi oldingi oyoqning qisqarishiga, suyaklarning egilishiga, tirsak bo'g'imining qisman siljishiga, bilak suyagining (bilak) egilishi yoki burilishiga olib keladi.

Itlarda o'sish zonalari



Ulna-tirsak suyagi.
Radius-diametr maydon
Humerus- humerus
Growth –disk o'sish ko'tarilishi

Bu holat oqsoqlikka olib keladi. Tirsak yoki bilak bo'g'imlarining harakati og'riqli bo'lib, tez harakat qilish kamayadi. Buni rentgenogrammada suyak deformatsiyasining darajasini aniqlash mumkin.

Xulosa.

1. Raxit o'sib borayotgan yosh itlarda yumshoq va deformatsiyalangan suyaklarni keltirib chiqaradi. Ko'pincha ratsionda kaltsiy, fosfor yoki vitamin D etishmasligi tufayli yuzaga keladi.
2. Raxit kasalligida klinik jihatdan oyoq hamda bilaklarning deformatsiyasi kuzatilib, harakat qilganda kuchli og'riq sezishi, oyoq-qo'llarning deformatsiyasi, egrilik, naysimon barmoq suyak metafizlarning shishishi, patologik yoriqlar, oqsoqlik, suyaklarning o'sishini sekinlashishi kuzatiladi. Eng tez o'sadigan suyaklarning zaif ossifikatsiyasi, o'sish zonalarining kengayishi, bo'g'imlarning deformatsiyasi belgilari bilan namoyon bo'ladi.

FOYDALANILGAN ADABIYOTLAR RO'YXATI.

1. Дерезина, Т.Изменения в организме поросят при рахите / Т. Дерезина // Животноводство России. 2006. - № 10. — С. 31.
2. Д.Владимировна. *Состояние органического и минерального компонента органов и тканей у здоровых и больных рахитом щенят : диссертация.* Саратов, 2009.- 141 с.: ил. РГБ ОД, 61 10-16/62
3. <https://kinpet.ru/raxhit-u-shchenkov-i-vzroslykh-sobak-lechenie-i-ukhod/> . <https://canna-pet.com/articles/weak-bones>.
4. Felyuk V.I. 2001; T.N. Derezhina, S.M. Sulaymonov, V. I. Fedyuk, 2005.
5. N.T. Vinnikov, 2003; T.N. Derezhina, S.M. Suleymanov, V.I. Fedyuk, 2006
6. N.T. Vinnikov, 1998, 2003
7. Valter Gryunbtrg dvm, phd, decar, decbhm, veterinariya fakulteti, Justus-Liebig-Universität Giessen, Gissen, Germaniya 2018 yil
8. Stiven.B.Adams, DACVS, veterinariya klinik fanlari bo'limi, Purdue universiteti veterinariya tibbiyoti kolleji 2022.
9. <https://mykoshka.ru/simptomiy-i-lechenie-raxita-u-sobak/>
10. Джураев, О., Мамадуллаев, Г., & Рузимуродов, М. (1999). Сравнительная эффективность Prp-туберкулина и skj-туберкулина в аллергодиагностике туберкулеза крупного рогатого скота. *in Library, 1(1), 4-5.*